**Abteilung für Kinder- und Jugendchirurgie** **Univ. Klinik für Visceral-, Transplantations- und Thoraxchirurgie**

# Tätigkeitsbericht

## OÄ Dr. Beatrice Häussler
## Sechstes und letztes Jahr Interimsleitung der Abteilung für Kinder- und Jugendchirurgie der Universitätsklinik für Visceral-, Transplantations- und Thoraxchirurgie

Im letzten Jahr meiner Interimsleitung war es mir wichtig den strategischen Weg des klinischen und wissenschaftlichen Schwerpunktes der Abteilung für Kinder- und Jugendchirurgie fortzuführen. Unter den gegebenen strukturellen Bedingungen hat mich im vergangenen Jahr jedoch das Finden einer Balance zwischen organisatorischen Aufgaben, Aufrechterhaltung des hohen Leistungsanspruchs in der Patientenversorgung und das Fortführen der wissenschaftlichen Ausrichtung mit entsprechendem „Output“ besonders gefordert. Mit einem gewissen Stolz möchte ich rückblickend wiederum betonen, dass der Erfolg des eingeschlagenen Weges zum überwiegenden Anteil von meinen hoch motivierten, sehr engagierten und leistungsstarken MitarbeiterInnen getragen wird.
Nach einem sechsjährigen Lernprozess in meiner Führungsarbeit bin ich überzeugt, dass durch eine möglichst hierarchiefreie Führungsstruktur der Freiraum zu Innovation geschaffen wird, wodurch die Eigenverantwortung und Leistungsbereitschaft der Mitarbeiter extrem gefördert werden kann.

# Operationszahlen – Aufstellung für das Jahr 2018

Durch laufende Überprüfung der Arbeitsabläufe und die zunehmende Standardisierung bzw. Anpassung der kinderchirurgischen Operationsprozesse ist eine stetige Optimierungen unserer Leistungen möglich, was wiederum unseren Patienten zugutekommt.
Aber erst die gute Zusammenarbeit mit **vielen spezialisierten Fachbereichen** wie **Pädiatrie, pädiatrische Gastroenterologie/Radiologie/Onkologie, „Kinder"-Anästhesie, Visceral-, Transplantations- und Thorax-chirurgie,** ermöglicht uns letztendlich die kinderchirurgische Versorgung auf dem Spitzenniveau eines universitären Zentrumskrankenhauses zu gewährleisten.
Integraler Bestandteil der Zusammenarbeit mit den verschiedenen Fachdisziplinen ist die regelmäßige Teilnahme an den Morgen- und Nachmittagsbesprechungen der VTT, Perinatologie Besprechungen und pädiatrischen Tumorboard Besprechungen, was unser kleines Team von derzeit 4 Fachärzten gelegentlich an die personellen Grenzen bringt.
Um unserer eigenen Qualitätskontrolle aber auch das nötige Gehör zu verschaffen, wird eine detaillierte Erfassung und Auswertung der Operationszahlen präsentiert.

**OPERATIONEN KINDER- UND JUGENDCHIRURGIE**

| | | | | | |
|---|---|---|---|---|---|
| **Ösophagusatresie** | **1** | **Analatresie OP** | **6** | **Appendektomie** | **139** |
| **Gastroschisisverschl. prim.<br>Gastroschisisverschl. Patch** | **1<br>1** | **Mb. Hirschsprung OP n. de la Torre** | **2** | **Leistenhernien OP n. Grob** | **98** |
| **Omphalocelenverschl. prim** | **2** | **Duodenalatresie OP** | **2** | **Orchidopexie** | **14** |
| **Omphalocelenverschl. Schusterpl.** | **2** | **Operation eines Steißteratom** | **1** | **Nabelbruchlückenverschluss** | **22** |
| **Schusterplastik Nachspannen** | **7** | **Volvulus OP** | **2** | **Zentralvenöse Langzeit-Kath. Anlage/Ausbau** | **90** |
| **Darmperf.b. Neu- und Frühgeborenen (incl.NEC)** | **7** | **OP b. Ileozökalinvagination** | **1** | **Kleine chir. Eingriffe** | **218** |
| **Stomaanlage/ Stomarück OP** | **0** | **Pyloromyotomie** | **8** | **Ösophagusdilatation n. Verätzung** | **8** |
| **Zwerchfelllückenverschluss** | **1** | **Hypospadie OP** | **2** | **Cholezystektomie b. Shärozytose<br>Cholezystektomie** | **2<br>1** |
| **OP lat. Halszyste/-fistel** | **2** | **Kasai OP b. Gallengangsatresie** | **3** | **Splenektomie b. Sphärozytose** | **1** |
| **Biliäre Diversions OP b. prog.fam.intrahep. Cholestase** | **1** | **OP Meckel`sches Divertikel** | **1** | **Strumaresektion** | **1** |
| **OP b. Wilmstumor** | **1** | **Enukleation Pankreasinsulinome** | **1** | **OP b. Zystadenom des Ovar** | **1** |
| **Thorakotomie Lobektomie/<br>Bilobektomie/<br>VATS Lungenspitzenres.** | **2<br>1<br>2** | **VATS Ösophagektomie<br>Magenhochzug/collare Anastomose nach Ösophagus Verätzung** | **1** | **Dünndarmresektion/ Dünndarmübernähung n. Trauma<br>Dünndarmres. mit Polypektomie b. Peutz Jegher Sy** | **1<br>2<br>1** |

**SUMME TOTAL 681**

**RE-EINGRIFFE KINDER- UND JUGENDCHIRURGIE**

| | |
|---|---|
| **Ileus nach Lebertransplantation<br>Ileus nach Appendektomie b. perf. Appendizitis<br>Bridenileus nach Voroperation vor Jahren** | **1<br>2<br>2** |
| **Revision der biliodigestiven Anastomose nach Kasai-Operation** | **1** |
| **Übernähung Anastomosenleck nach Ösophagusatresie-OP** | **1** |
| **Revision bei Nachblutung nach Pankreasinsulinom-Enukleation** | **1** |
| **Stomarevision** | **1** |
| **Dünndarmteilresektion bei Darmperforation n. Appendektomie (auswärts)** | **1** |
| **Wundrevision bei Bauchdeckenabszeß nach Appendektomie** | **1** |
| **Summe total (%)** | **11(1.61%)** |

# Der besondere kinderchirurgische Fall:
# „Eine Erfolgsgeschichte zum Abschied“




Im Rahmen der Tätigkeit für ihre Wohltätigkeitsorganisation „LOVEMORE Tirol für Zimbabwe“ wurde Frau Ruef auf die 9 Jahre alte Sharmaine aufmerksam und sah sofort, dass Hilfe dringend nötig war.

Mit der Bitte um humanitäre Hilfeleistung und chirurgische Therapie hat sie sich an das Landeskrankenhaus Innsbruck Tirol-Kliniken gewandt und über Mag. Stefan Deflorian, Geschäftsführer der Tirol Kliniken erfolgte dann in sehr dankenswerter und großzügiger Weise die Zusage auf Übernahme der anfallenden Behandlungskosten.

➡ **Diagnose: Reifes Steißteratom mit Klassifikation nach Altmann TypII: Wachstum „extra-fetal“ mit Ausdehnung vor dem Sakrum ins kleine Becken.**

**Strenge Indikationsstellung zur Operation mit 3 Schlüsselkriterien:**

1. **Zunehmende Entartungsgefahr bei längerem Weiterbestehen des Tumors im Laufe der Lebenszeit**

2. **Gefahr der Tumorarrosion durch die Haut mit Infektionsgefahr, Sepsis und Tumorarrosionsblutung**

3. **Lebensqualität bei weiterem Tu- Wachstum! Weitere soziale Ausgrenzung auf Grund von althergebrachten rituellen Religionsbräuchen und zunehmende Einschränkungen auch für normale Beweglichkeit und simple tägliche Aktivitäten wie „Laufen, Sitzen, Spielen, Anziehen usw.“**

➡ **<u>Eingriff:</u> Exzision des Sacrococcygealteratoms in toto unter Mitnahme des Os coccygis und Erhalt der Innervation für Harnblasen- und Stuhlentleerung, Beckenbodenrekonstruktion und kosmetisch-plastische Rekonstruktion der Glutealregion am 22.01.2018**

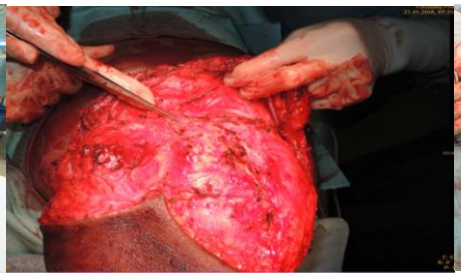

➡ **<u>Postoperativer Verlauf</u>: Gutes kosmetisches Ergebnis und Erhalt aller Organfunktionen**



**"Unsere kleine Prinzessin aus Zimbabwe…"**

# Personalsituation an der Abt. für Kinder- und Jugendchirurgie:

**Pflege-Stationsleitung:**
DKKS Degenhart Sandra

**Pflege-Stellvertreterin:**
DKKS Egger-Budemair Ricarda

**Pflege-Station:**
DKKS Bartl Alexandra
DGKP Capello Johanna
DKKS Dvorak Lydia
DKKS Ennemoser Anna-Lena
DKKS Glatzer Daniela
DKKS Jäger Susanne
DGKS Kammerer Sophie
DKKS Kinzl Yvonne
DKKS Kirchmair Valentina
DKKS Kofler Stefanie
DKKS Kollnig Peter
DKKS Lackner Claudia
DKKS Leimegger Judith
DKKS Leimegger Katharina
DKKS Lorenz Bettina
DKKS Messner Magdalena
DKKS Nagl Jasmin
DKKS Pfeifer Nicole
DKKS Prechtl Ulrike
DKKS Schießl Theresa
DKKS Tratter Irene
DGKS Unterberger Astrid
DKKS Wiederin Martina

**Ambulanz:**

Viele gemeinsame Arbeitsjahre verbinden mich mit DKKS Passler Evi. Ihre beruflichen aber auch ihre menschlichen Qualitäten haben mich immer sehr beeindruckt – ich werde mich gerne an die gute Zusammenarbeit mit ihr in der Ambulanz, aber auch an die vielen lustigen und persönlichen Gespräche erinnern – Danke liebe Evi!

**Weitere MitarbeiterInnen der Abteilung:**

Das bewährte Team Frau Cornelia Gregoritsch und Frau Brigitte Mair erledigt unermüdlich und mit höchster Genauigkeit sämtliche administrative Aufgaben für alle Ärzte und Pflegepersonen der Station D und der kinderchirurgischen Ambulanz. Mit ihrer freundlichen und kompetenten Art sind sie gewissermaßen ein „Aushängeschild“ in der Annahmestelle der kinderchirurgischen Ambulanz. An dieser Stelle möchte ich persönlich vielen Dank für die geleistete Arbeit und die jahrelange Treue aussprechen!

**Ärztliches Personal:**
**Oberärzte:**

OÄ Dr. Häussler Beatrice, Interimsleiterin
OA Dr. Sanal Murat, klinischer Stellvertreter
OA Dr. Hechenleitner Paul, organisatorischer Stellvertreter
OA Dr. Renz Oliver, stations- und ambulanzführender Oberarzt
OÄ Dr. Härter Bettina (Karenz September 2017 – März 2019)

**Assistenten:**

FA Dr. Wimmer Gerd, Assistent im 2. Jahr der Ausbildung zum Facharzt für Kinder- und Jugendchirurgie (FA für Allgemeinchirurgie)

## Vorträge/Poster und Kongresse:

**Vorträge im Rahmen des Journal Club Univ. Klinik für Visceral-, Transplantations- und Thoraxchirurgie:**

**23.03.2018: „Oberschenkelabszess, Patientin KD, 1a**
Dr. P. Hechenleitner

**23.10.2018: „Operationsmethode Steißteratom permagna“**
Dr. B. Häussler

**Vorträge im Rahmen des Staff-Meeting Univ. Klinik Pädiatrie/PICU:**

**29.11.2017: „Angeborene Zwerchfelllücke – Fetoscopic Endoluminal Tracheal Occlusion (FETO) Feto Procerdure“ – Staff-Meeting PICU**
Dr. B.Häussler

**28.11.2018: „Halszysten und Halsfisteln im Kindesalter – angeborene Kiemenbogen- bzw. branchiogene Fehlbildungen“**
Dr. G. Wimmer

**Welt-Kontinenz-Woche Beckenbodenzentrum Innsbruck**

**19.06.2018 :“Das irritierte Kind- Darm und Blase“**
Dr. O. Renz

**47. International Symposium of Pediatric Surgery Obergurgl – ISPS, Obergurgl 16.02.2018 – 19.02.2018**

**Minimal invasive management of a bile leak after blunt liver trauma in children.**
Dr:. O.Renz, Dr. P. Hechenleitner, Dr. M. Sanal, Dr. B.Häussler

**135. Kongress der Deutschen Gesellschaft für Chirurgie, Berlin**
**17.04.2018 – 20.04.2018**

**Ein seltener Fall eines metastasierenden inflammatorisch myofibroblastischen Tumors am Kolon - Posterpräsentation**
O.Renz, P. Hechenleitner, M. Sanal, B. Härter, B. Häussler

**59. Österreichischer Chirurgenkongress, Wien**
**06. Jun 2018 - 08. Jun 2018**

**Im Rahmen der Jahreshauptversammlung und der Vorstandssitzung der Österreichischen Gesellschaft für Kinder- und Jugendchirurgie „Kassabericht mit Jahresabschluss“**
OA O. Renz (Kassier der Österreichischen Gesellschaft für Kinder- und Jugendchirurgie)

**19 th congress EUPSA 2018 European Paediatric Surgeons Association, Paris**
**20. - 23. Juni 2018**

**„Challenging diagnosis for a big mediastinal tumor in a 11-year old girl“**
Dr. S. Czipin, Dr. F. Augustin, Dr. B. Häussler, Dr. B. Härter

## Lehrtätigkeiten/ Fortbildungen/Sonstige Funktionen:

**Sommersemester 2018: Vorlesung mit Übungen im Wahlfach Kinder- und Jugendchirurgie/Elective course Paediatric Surgery für Studenten der Humanmedizin im 8. Semester**
Dr. B. Härter

**Lehrtätigkeit am Ausbildungszentrum West für Gesundheitsberufe der Tilak: Sonderausbildung Kinder- und Jugendlichenpflege – spezielle Pathologie/Kinder- und Jugendchirurgie**
Dr. M. Sanal

**14.01.2019 – 15.01.2019: Führungskräfteentwicklungsprogramm der Tirol-Kliniken Bildungshaus Seehof:**
**„Wirkungsvoll Führen“**
Dr. B. Häussler

**09.11.2018 – 11.11.2018: 53. Akademie für Kinderchirurgie (AKIC)**
**der Deutschen Gesellschaft für Kinderchirurgie gemeinsam mit der Österreichischen Gesellschaft für Kinder und Jugendchirurgie und der Schweizerischen Gesellschaft für Kinderchirurgie, Köln**
Dr. G. Wimmer

**Member of Editorial Board: International Journal of Surgery and Surgical Procedures**
Dr. B. Häussler

# Publikationen 01/2018 - 05/2019

**Intestinal failure and aberrant lipid metabolism in patients with DGAT1 deficiency is curative**
Van Rijn JM, Ardy RC, Kuloglu Z, Härter B et al
**Gastroenterology;** Volume 155, Issue 1, July 2018, Pages 130-143.e15;doi: 10.1053/j.gastro.2018.03.040

**Decision-Making and Challenging Surgery in a Child with a Giant Tumor of the Sacro-Gluteal Region: A Humanitarian Aid context**
Renz O, Hechenleitner P, Wimmer G, Sanal M, Häussler B
**Journal of Reconstructive Surgery & Anaplastology;** Published August 15, 2018; doi: 10.29011/JRSA-101

**Post-thyroidectomy Neck Hematoma 10 Days after Hemithyroidectomy and Ipsilateral Parathyroidectomy: A Case Report with Dramatical Course**
Wimmer G, Häussler B, Eberwein M, Öfner-Velano D, Prommegger R
**International Journal of Surgery & Surgical Procedures;** 2018, 2: 136 https://doi.org/10.15344/2456-4443/2018/136

**Isolated choanal and gut atresias: pathogenetic role of serine protease inhibitor type 2 (SPINT2) gene mutations unlikely**
Niederwanger C, Lechner S, König L, Janecke AR, Pototschnig C, Häussler B, Scholl-Bürgi S, Müller T, Heinz-Erian P
**European Journal of Medical Research;** (2018) 23:13 https://doi.org/10.1186/s40001-018-0312-2

**Femoral Hernia in a 3 Y/o Girl; a Commonly Misdiagnosed Condition**
Sanal M, Renz O, Hechenleitner P, Häussler B
**International Journal of Medical Science an Health Research;** Vol. 2, No. 06; 2018; ISSN: 2581-3366

**The feasibility of routine use of distal stoma refeeding method in newborns with enterostomy**
Sancar S, Sanal M, Renz O, Hechenleitner P
**J Matern Fetal Neonatal Med;** 2018 Dez 25:1-10; DOI:10.1080/14767058.2018.1563593

**Abdominal Pain and Constipation**
Härter B, Scholl-Bürgi S
**Gastroenterology;** Volume 156, Issue 3, February 2019, Pages e12-e13**;**
https://doi.org/10.1053/j.gastro.2018.09.033

**Treatment of congenital gastric outlet obstruction due to a web – a retrospective single-center review**
Gehwolf P, Hechenleitner P, Sanal M, Profanter C, Häussler B, Härter B
**Journal of Surgical Laparoscopy, Endoscopy & Percutaneous Techniques;** accepted for publication

**Multiple long segment small bowel intussusceptions due to Peutz-Jeghers Syndrome**
Sanal M, Häussler B
**Acta Chirurgica Belgica;** submitted for publication Feb.01,2019

# Wissenschaftliche Leistungsparameter rückblickend auf 6 ½ Jahre Interimsleitung

Als ehemalige Absolventin der Leopold Franzens Universität war mir die anhaltende Verbundenheit zu meiner Alma Mater immer ein besonderes Anliegen. Neben der guten Patientenversorgung waren mir daher die universitäre Ausrichtung im Bereich der Lehre und im besonderen Maße die wissenschaftliche Orientierung der Abteilung immer sehr wichtig.
Ein medizinspezifisches Problem stellt dabei die mangelnde Vereinbarkeit von klinischer und wissenschaftlicher Tätigkeit auf Grund von zeitlicher Belastung in der Patientenversorgung und Personalknappheit dar.
In meinem kinderchirurgischen Team sind außer meiner Person 3 landesbedienstete Fachärzte und eine bundesbedienstete Fachärztin tätig. Die notwendigen Freiräume von der täglichen klinischen Arbeit für Vortragstätigkeiten im Rahmen von Kongressen, klinisch wissenschaftlichen Tätigkeiten für Publikationen, Lehrtätigkeiten und Betreuung von Studenten konnte in unserem gut organisierten Team für alle Mitarbeiter gleichermaßen ermöglicht werden. Auch wenn es nicht im Tätigkeitsprofil von „Landesangestellten“ Mitarbeitern vorgesehen ist, freut es mich persönlich sehr, dass alle meine Kollegen im „universitären Sinne“ tätig waren.
Besonders hervorheben möchte ich jedoch den vermehrten täglichen Arbeitseinsatz aller Kollegen für unsere bundesangestellte Mitarbeiterin, um eine länger dauernde Freistellung zu ermöglichen, in der sie sich ausschließlich einem wissenschaftlichen Projekt am Department für Med. Genetik, Mol. und Klin. Pharmakologie widmen konnte. Frau Dr. Härter möchte ich meinen Respekt aussprechen, da sie diesen Zeitraum und sogar die Zeit der 15 monatigen „Baby-Karenz“ sehr effizient genützt hat. Wie die unten angeführte Aufstellung zeigt, konnte ein beachtlicher wissenschaftlicher „Output“ erzielt werden, was sich natürlich auch der gesamten kinderchirurgischen Abteilung zu Buche schlägt.
Ein „Wermutstropfen“ bleibt für mich, dass mein Wunsch auf Fortführung der universitären Struktur einer „Abteilung für Kinder- und Jugendchirurgie in Form der § 99 Professur“ nicht auf Gehör gestoßen ist.

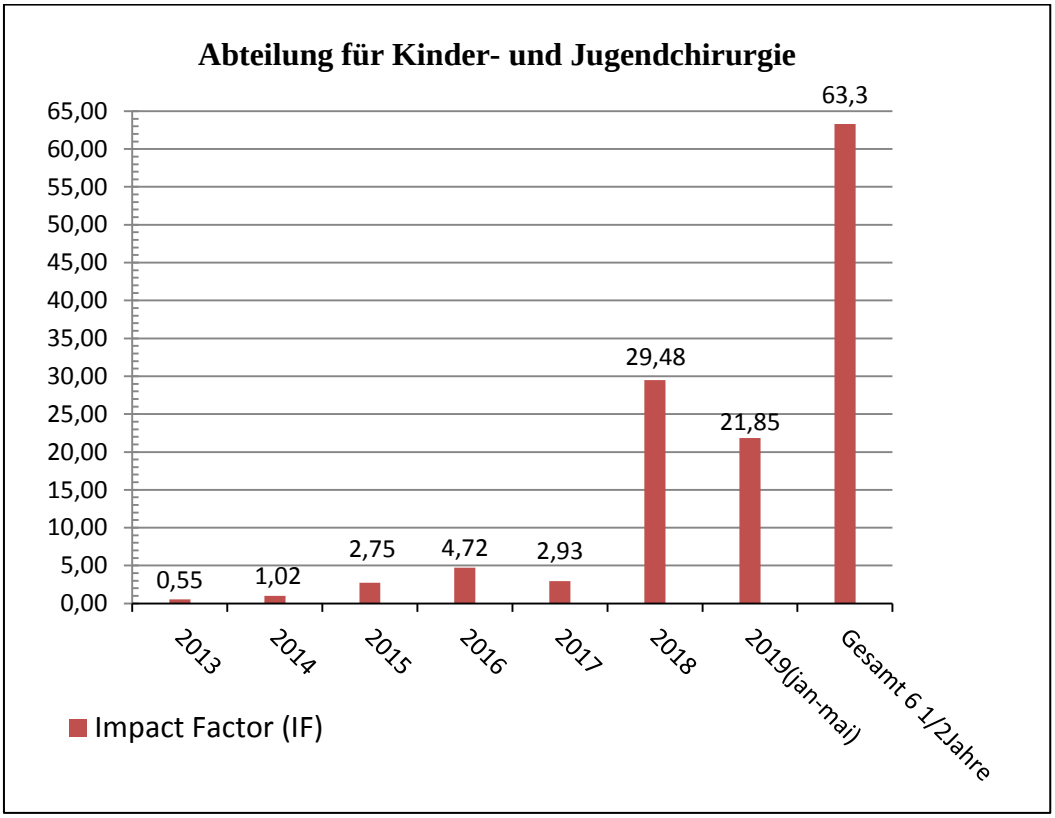

**Nach 6 ½ Jahren Interimsleitung der Abteilung für Kinder- und Jugendchirurgie und 34 Dienstjahren halte ich nun einen letzten persönlichen Rückblick vor meinem Pensionsantritt.**
**Das berufliche Schicksal hat es gut mit mir gemeint. Meinem Wunsch entsprechend, nach dem Medizinstudium „irgendein“ chirurgisches Fach zu erlernen, wurde ich nach Antritt meiner ersten Ausbildungsstelle zufällig der Kinderchirurgie zugeteilt. Und schon war meine Leidenschaft entfacht.**
**Nach Beendigung der allgemeinchirurgischen Ausbildung konnte ich die Zusatzausbildung zum Facharzt für Kinderchirurgie absolvieren und habe diese Entscheidung bis heute noch keinen einzigen Tag bereut!**
**Nie hätte ich jedoch gedacht, dass ich mit Leib und Seele einmal am Ende meiner Laufbahn die Abteilung interimistisch leiten würde. Die Position einer Interimsleitung ist ja definitionsgemäß nur provisorisch und für einen bestimmten Zeitraum vorgesehen. „Das Provisorium“ hat jedoch länger gedauert als gedacht und ich habe mich in die Leiterfunktion eingearbeitet und versucht, diese mit voller Energie nach bestem Wissen und Gewissen zu erfüllen.**
**Einen innigen Dank und die besten Wünsche für die Zukunft richte ich an alle meine Mitarbeiter, die mir immer Zuversicht gegeben haben und eine große Hilfe waren!**

**„Lebe wohl meine Kinderchirurgie“**

Personenbezogene Bezeichnungen verstehen sich geschlechtsneutral